

慢性中耳炎に対する内視鏡下の鼓室形成術 I 型の検討

—Minimally invasive surgery の有用性—

佐々木優子
さ さ き ゆ う こ枝松 秀雄
えだまつ ひで お

慢性中耳炎（慢性穿孔性中耳炎）の手術に、内視鏡を使用する侵襲の少ない Minimally invasive tympanoplasty (MIT) を導入し、有用性を検討した。著者らは MIT を、従来の顕微鏡法で行われる耳後部切開と外耳道後壁皮膚の剥離による術野の確保は行わず、皮膚切開は耳上部の筋膜採取に止め、内視鏡下に経外耳道的に行う鼓室形成術と定義した。

2008 年 1 月から 2011 年 12 月までの 4 年間に、当科で行った慢性中耳炎に対する鼓室形成術 I 型 80 耳を対象とした。MIT 群 28 耳と従来の顕微鏡下鼓室形成術 Conventional tympanoplasty (CT) 群 52 耳で患者背景と手術成績などを比較した。MIT を行うために内視鏡の挿入が可能となる外耳道の広さを手術前の側頭骨 CT で測定した。MIT の術後成績は CT とほぼ同等であったが、視野の確保が困難な鼓膜大穿孔例などでは、CT よりも良好な成績であった。また MIT は外耳道の狭い小児手術にも適応可能であった。MIT は低侵襲手術が可能であり、今後の展開が期待できる有用な手術法であると判断された。

キーワード：慢性中耳炎，鼓室形成手術 I 型，内視鏡手術，低侵襲手術

はじめに

慢性穿孔性中耳炎（以下、慢性中耳炎とする）の手術治療の目的は、鼓膜穿孔閉鎖による耳漏停止と聴力改善である。1950 年代に手術用双眼顕微鏡下に行う鼓室形成手術が慢性中耳炎に導入され、現在でも耳後部に皮膚切開をおく顕微鏡下手術が一般的である¹⁾。この方法は、長い歴史のある安定して優れた手術法であるが、耳後部に大きな切開を加えることは、整容面では優れているとは言えない。外耳道皮膚の剥離を行うことで手術時間も長くなり、また創傷治癒に時間を要し、患者に術後の皮膚感覚鈍麻の負担が生じるなど、手術侵襲の面ではいくつかの問題点がある。

著者らはこれらの問題点を改善するために、鼓膜形成資材である筋膜採取以外の耳後部切開をおかずに内視鏡下の経外耳道法操作による侵襲の少ない鼓室形成術を行う、Minimally invasive tympanoplasty (MIT) を考案し、従来の顕微鏡下手術 Conventional tympanoplasty (CT) との違いおよび有用性を検討

東邦大学医学部耳鼻咽喉科大森病院

した。

対象と方法

2008 年 1 月から 2011 年 12 月までの 4 年間に、当科で行った単純穿孔性の慢性中耳炎に対する基本的な手術法であり、症例数も多い鼓室形成術 I 型を施行した 80 症例、80 耳を対象とした後ろ向き研究である。

本報告での MIT は、通常の鼓室形成術で行われている約 4~5cm の耳後部切開と外耳道後壁皮膚の剥離を行わず、耳上部の毛髪の生え際に約 1.5cm の皮膚の小切開で筋膜を採取し、直径 2.7mm で長さ 17cm の直視型硬性内視鏡を使用し耳内法で行う手術である。まず内視鏡下に鼓膜穿孔の陳旧化した縁を全周性に除去し新鮮創を露出し（移植筋膜への血流確保のため）、経穿孔的にトリミングした筋膜を残存鼓膜の内側に密着させ、フィブリン糊で固定する。この MIT 法は従来の顕微鏡下による鼓室形成術 (CT) と同じ Underlay 法（フィブリン糊使用）による鼓膜形成術であるが、外耳道後壁皮膚の剥離や鼓膜後半部の翻転を行うことなく、筋膜の移植操

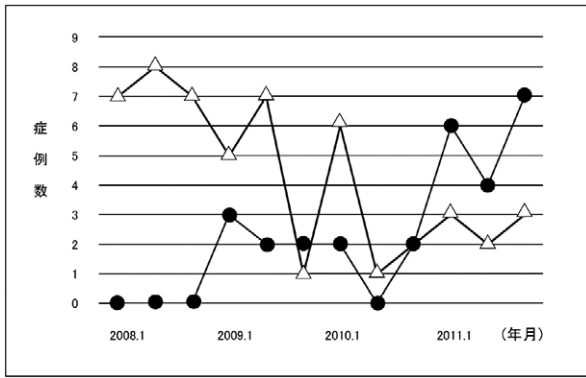


図1 鼓室形成術 I 型の MIT (●28 耳) と CT (△52 耳) の患者数の年次変化

2008年から2011年の間に鼓室形成術 I 型の MIT と CT の患者数の年次変化を示している。●は MIT で 28 耳, △は CT で 52 耳で, 4 年間で MIT は徐々に増加し, CT は漸減していることがわかる。

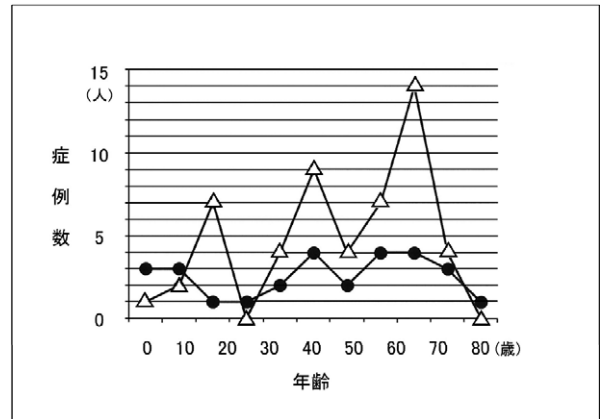


図2 MIT (●) と CT (△) の患者年齢の分布

MIT (●) の年齢は 4 歳から 81 歳で平均 41.7 歳, 15 歳以下の小児は 7 耳 (25%), 15 歳以上の成人は 21 耳 (75%) であった。CT (△) の年齢は 5 歳から 79 歳で平均 44.6 歳, 小児は 10 耳 (19.2%), 成人は 42 耳 (80.8%) であった。

作や鼓室内病変ならびに耳小骨の連鎖が確認できる低侵襲性的手技である。CT 施行の場合は, 剥離した外耳道皮膚を固定するために耳内にパッキングを必要とするが, この MIT ではその必要がないために, 移植筋膜上に簡単に gelfoam を留置するのみとした。麻酔法は全例全身麻酔下に行い, 術者は東邦大学大森病院耳科手術責任者が, 一定の術式で全例執刀および指導を行った。MIT と CT との選択基準は, 患者に両術式のメリット, デメリットや合併症などを説明した上で, 患者の希望を基に術者が総合的に判断した。

慢性中耳炎患者 80 耳の中で, MIT 施行は 28 耳, 従来法の CT 施行は 52 耳であった。慢性中耳炎に対する鼓室形成手術の件数の年次変化では, MIT の手術数は 2009 年の導入以降年々増加し, 2011 年には CT の件数を上回り積極的に施行されていることがわかる (図 1)。二群の手術に関して, 年齢や性差などの患者背景, 鼓膜穿孔の大きさ, 外耳道の広さ, 術後成績などを比較し, MIT の有用性と問題点を検討した。統計解析は SPSS (Statistical package social science) を使用し, 群間割合の比較にはカイ二乗 (χ^2) 検定を, 平均の比較には t 検定を用いた。

結 果

1. MIT と CT の患者背景

MIT の初回手術は 26 耳で, 2 回目の手術例は 2 耳であった。前回手術はいずれも他院での施行であ

った。MIT 28 耳は男性 8 耳, 女性 20 耳で, 患側は右 15 耳, 左 13 耳で, 両耳手術例はなかった。年齢は 4 歳から 81 歳と広い年齢層に行われ, 平均年齢と標準偏差は 40.7 ± 24.7 歳で, 15 歳以下の小児例は 7 耳含まれていた (図 2)。MIT の皮膚切開は従来法よりも耳の後上方になるが, 術創部の治癒は 28 耳全例において良好で, 美容的問題や眼鏡使用時の違和感, 感染例などはなかった。

CT の初回手術は 44 耳で, 2 回目以降の手術例は 8 耳であった。前回手術はいずれも当院での施行例であった。CT 52 耳は男性 26 耳, 女性 26 耳で, 患側は右 24 耳, 左 28 耳であった。年齢は 5 歳から 79 歳で, 平均年齢と標準偏差は 44.8 ± 21.2 歳で, 15 歳以下の小児例は 10 耳であった。このように両群間において, 背景に有意と認められる差はなかった。

2. 手術前の鼓膜穿孔の範囲と手術後の穿孔閉鎖率, 聴力改善

手術前の鼓膜穿孔の範囲を吉川らの分類²⁾にしたがって鼓膜穿孔の小さい Grade I から大きい IV に分類すると, MIT では Grade I (鼓膜 1 象限以内の小さな穿孔) : 12 耳 (42.9%), Grade II (2 象限にわたる中程度の穿孔) : 11 耳 (39.3%), Grade III (3 象限にわたる大きな穿孔) : 2 耳 (7.1%), Grade IV (4 象限にわたる全穿孔) : 3 耳 (10.7%) であった。CT 群では, Grade I : 19 耳 (36.5%), Grade II : 21 耳 (40.4%), Grade III : 7 耳 (13.5%), Grade

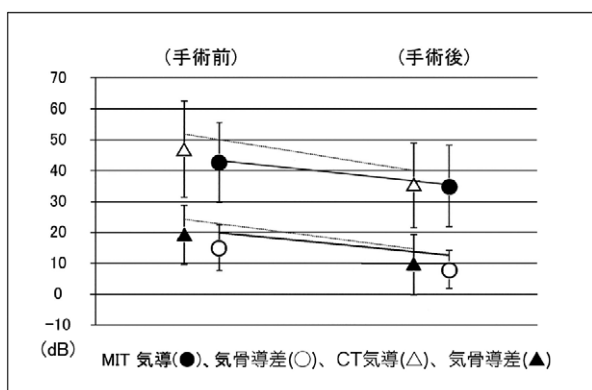


図3 鼓室形成術 I 型の手術前後の聴力変化

MITの気導聴力(●)の手術前後は 42.6 ± 12.9 dBから 34.9 ± 13.2 dBに改善し、気道—骨導聴力差(○)は 15.0 ± 7.5 dBから 7.9 ± 6.1 dBと縮小した。CTの気導聴力(△)の手術前後は 48.4 ± 15.5 dBから 35.2 ± 13.7 dBに改善し、気道—骨導聴力差(▲)は 19.1 ± 9.6 から 9.4 ± 9.7 dBに改善した。両群とも改善傾向は認められたが、2群間に統計学的な有意差は認めなかった。

IV : 5 耳 (9.6%) であった。鼓膜穿孔の範囲には MIT と CT 両群の間に有意差はなかった (χ^2 検定 $p = 0.83$)。

手術後の鼓膜の穿孔閉鎖は MIT では 82.1%, CT では 84.6% で、全体の成績については MIT と CT との間に有意差は認めなかった (χ^2 検定 $p = 0.76$)。しかし鼓膜穿孔の大きさ別に手術後の穿孔閉鎖率をみると、MIT では、Grade I : 83.3%, Grade II : 81.8%, Grade III : 50%, Grade IV : 100% であり、CT では、Grade I : 89.5%, Grade II : 90.5%, Grade III : 85.7%, Grade IV : 40% であった。MIT の Grade III では 50% (1/2) と低値であったが、母数が 2 例と少なく評価困難と思われた。Grade IV では穿孔閉鎖率は 100% (3/3) と良好であった。一方、CT では Grade IV での穿孔閉鎖率が 40% (2/5) と悪い結果になった。

聴力改善の評価は、聴力検査が術前に施行できなかった症例と、外来での術後聴力が確認されなかった MIT の 4 耳と CT の 5 耳、合計 9 耳を除いた。聴力改善の判定には術後の聴力成績は、日本耳科学会 2010 年度版の判定基準案を用いた。MIT の気導聴力の手術前後は 42.6 ± 12.9 dB から 34.9 ± 13.2 dB に改善し、気道—骨導聴力差は 15.0 ± 7.5 dB から 7.9 ± 6.1 dB と縮小した。CT の気導聴力の手術前後は 48.4 ± 15.5 dB から 35.2 ± 13.7 dB に改善し、気道—骨導聴力差は 19.1 ± 9.6 dB から 9.4 ± 9.7 dB に改善し

た。MIT の聴力改善は 87.5%, CT は 85.1% とほぼ同様の成績で有意差は認められなかった³⁻⁶⁾ (χ^2 検定 $p = 0.784$) (図 3)。

3. 手術後再穿孔症例の検討

鼓室形成術後に再穿孔をおこしたのは、MIT 5 耳 (5/28, 17.8%) と CT 8 耳 (8/52, 15.4%) であった。MIT 5 耳の年齢は 25 歳から 68 歳で、小児の再穿孔例はなかった。1 耳は再手術となり、4 耳は経過観察中である。女性が 4 耳、男性が 1 耳であった。手術前の鼓膜穿孔の大きさでは、再穿孔は Grade I が 2 耳 (2/12 例中)、II が 2 耳 (2/11)、III が 1 耳 (1/2) であった。再穿孔までの期間は手術後 2 週間から 2 ヶ月であった。再穿孔の原因として考えられるのは、MIT では解剖学的に外耳道が狭く内視鏡操作が耳内法単独では困難であった症例が 2 耳、手術前からの耳漏感染の対応が不十分であった症例が 2 耳 (MSSA 1 耳, Candida 1 耳), 原因不明が 1 耳であった。

術後に再穿孔をおこした CT 8 耳の年齢は 12 歳から 70 歳で、小児が 2 例であった。2 耳は再手術となり、6 耳は経過観察中である。女性は 3 耳で男性は 5 耳であった。再穿孔までの期間は術後 1 ヶ月から 9 ヶ月で、3 ヶ月以内に穿孔を来した症例は 4 耳であった。解剖学的に外耳道が狭く術野の観察が困難であった症例が 2 耳、原因不明が 6 耳であった。術前穿孔の大きさは、Grade I が 2 耳 (2/19 例中)、II が 2 耳 (2/21)、III が 1 耳 (1/7)、IV が 3 耳 (3/5) となり、CT では大穿孔例が多い結果となった。この他に、両群の間に再穿孔をきたす特定の病因は見当たらなかった。

4. 手術時間と外耳道径

手術操作の難易度を表す因子として手術時間と外耳道径の二つを検討した。手術時間の平均は MIT が 85 分で、従来法の CT は 94 分よりも短い傾向ではあったが、有意差は認められなかった (t 検定 $p = 0.08$)。手術時間が相対的に長いのは、教育機関での手術のため、手術操作に要する時間に加えて、若手医師や医学生への教育にも時間を要するためである。しかし手術中の操作としては、MIT の方が耳後部切開と外耳道後壁の剥離などの操作を省略できるため、内視鏡操作に習熟すればするほど、短時間の手術が可能となる (表 1)。

MIT では、2.7mm 径の硬性内視鏡を外耳道内に挿入することが必要であるため、外耳道径が重要な

表 1 MIT と CT の手術前穿孔程度, 手術成績, 手術時間の比較

		MIT (28)	CT (52)
鼓膜穿孔の 大きさ	I	12 耳 (42.9%)	19 耳 (36.5%)
	II	11 耳 (39.3%)	21 耳 (40.4%)
	III	2 耳 (7.1%)	7 耳 (13.5%)
	IV	3 耳 (10.7%)	5 耳 (9.6%)
穿孔閉鎖率		82.1%	84.6%
聴力改善率		87.5%	85.1%
手術時間 (平均)		85 分	94 分

MIT (28 耳) と CT (52 耳) の術前鼓膜穿孔の大きさ, 穿孔閉鎖率, 聴力改善率, 手術時間を比較した。鼓膜穿孔は大きさにより Grade I から IV まで分類した。聴力改善は日本耳科学会の基準に従い, 手術時間は平均で表した。

表 2 MIT と CT 両群の側頭骨 CT で計測された外耳道径と鼓膜径

		外耳道径 (平均)	鼓膜径 (平均)
MIT	小児 (7 耳)	6.50mm	8.24mm
	成人 (21 耳)	6.41mm	8.33mm
CT	小児 (10 耳)	6.06mm	8.20mm
	成人 (42 耳)	6.36mm	8.67mm

内視鏡挿入が必要となる外耳道径の大きさを術前 CT で計測し, 小児例と成人例で, 外耳道入口と鼓膜の径で測定し平均値で表した。成人の鼓膜径のみ有意差が見られ MIT の方が狭かったが, 小児例では MIT と CT とには差がなかった。

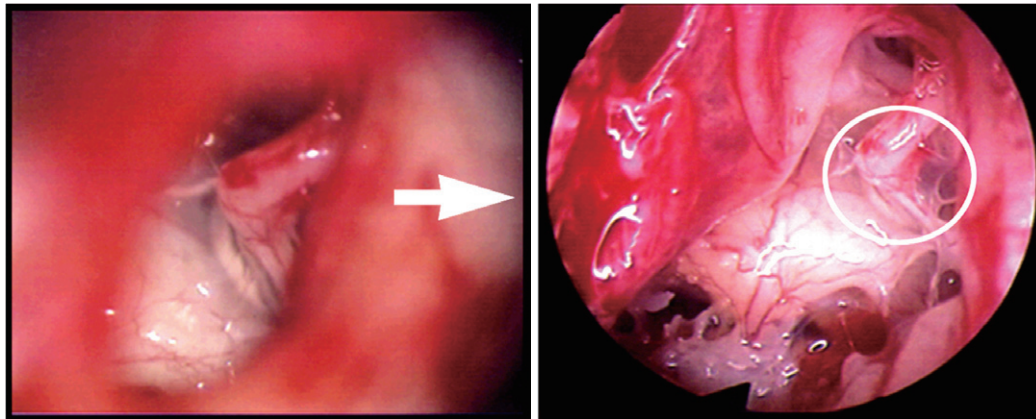
解剖条件となる。そのため, 術前の側頭骨 CT を用い, 外耳道前後径を内視鏡の入口にあたる骨部外耳道面と手術操作部位である鼓膜面の 2 ヶ所で測定し検討した (表 2)。側頭骨 CT は外耳道の全長が描出されているレベルの軸位断画像を用い, 奥野らが報告している外耳道の計測法⁷⁾ に準じて測定した。MIT の骨部外耳道面での計測では, 15 歳以下の小児例 (7 耳) では平均 6.50mm (5.7~7.4mm), 成人例 (21 耳) では平均 6.41mm (3.7~8.4mm) で, 鼓膜面では小児例で平均 8.24mm (7.5~9.0mm), 成人例で平均 8.33mm (7.6~9.8mm) であった。CT では, 外耳道の骨部外耳道面は小児例 (10 耳) で平均 6.06mm (3.7~8.5mm), 成人例 (42 耳) で平均 6.36mm (4.6~8.7mm), 鼓膜面は小児例で平均 8.20mm (6.9~8.9mm), 成人例で平均 8.67mm (7.7~10.2mm) であった (表 2)。小児例での骨部外耳道面と鼓膜面, 成人例での骨部外耳道面には両群の間に有意差はなかった ($p=0.47$, $p=0.90$, $p=0.86$)。有意差を認めたのは, 成人例での鼓膜面の

み CT の方が広がった ($p=0.03$)。今後 MIT での鼓室形成術を行う術前検査として, 側頭骨 CT が今回の測定範囲内であれば, 2.7mm 硬性鏡による内視鏡手術は可能と判断された。

考 察

1990 年代後半から, 本邦においても内視鏡を用いて耳科手術を行う Endoscopic ear surgery (EES) の報告が散見されるようになった⁸⁻¹²⁾。耳鼻咽喉科領域でも副鼻腔手術が一般的な内視鏡下手術であることに比べると, 耳科手術ではまだ十分に普及しているとは言えないのが現状である。本研究のように小児手術例にも内視鏡の導入を行い, 成人と同様の手術成績を報告した例は著者らが調べた範囲では見当たらなかった。

内視鏡下耳科手術の利点は, 第一に内視鏡は顕微鏡に比べ明るく広い視野で, 視点の移動が容易であり, 広角の視野が得られ術野の死角が少なく, 対象への接近と拡大視ができ, 詳細な鼓膜や耳小骨連鎖



a. 顕微鏡所見

b. 内視鏡所見

図4 顕微鏡 (a) と内視鏡 (b) の中耳内手術視野の比較

a. CT手術で行われる顕微鏡での視野, b. MITでの内視鏡の視野。aの視野はキヌタ骨長脚とアブミ骨頭の関節の限られた視野になり, bの楕円形に相当する範囲である。bは中耳内をほぼ1つの広い視野に確保することができる。

などの観察が可能なことである(図4)。そのため、鼓膜の全穿孔や前～下方の穿孔症例などの従来の顕微鏡手術で耳後部切開を行わざるを得なかった症例でも耳内法手術が可能であった。本検討では全体での鼓膜閉鎖率にMIT群とCT群の間に有意差は認められなかったが、Grade IVのような大きな鼓膜穿孔例では、従来の大穿孔閉鎖率の報告よりもMIT群の手術成績の方が優れていた¹⁾。このことは、MITでは筋膜と穿孔部位の接着具合をより明瞭な視野で確実に観察することが可能であり、鼓膜閉鎖率の向上につながると思われる。MIT群での術後の鼓膜穿孔症例は全例3ヵ月以内穿孔であったが、術前の感染制御の不良が主な原因で、外耳道径の影響は術前CTの検討からでは少ないと思われた。従来の鼓室形成術と同様に、手術時期と術前の感染制御が術後成績には非常に重要であることを改めて考えさせられた。また他施設での顕微鏡を使用する従来の鼓室形成術の術後成績の報告と比べても同等であった⁴⁾。

第二の利点は、MITは手術用顕微鏡を用いた従来のCT群と比べ創傷範囲が限定的な低侵襲手術である。今回著者らが提案したMITは外耳道の剥離も行わないため、再建材料の側頭筋膜を得るための耳上部のわずかな切開は、術後創部が目立たず、整容面でも非常に優れている。また外耳道後壁皮膚を剥離しないので、術後疼痛や、耳介の知覚鈍麻も少なく、さらにCT施行の際にしばしば問題となる鼓膜輪後部に沿って走行する鼓索神経(味覚神経)に

触れることもないため、術後の味覚障害がほとんどなく、食に関係する患者にとっては大きなメリットになると思われる。また外耳道後壁皮膚を剥離することがないため、術後の外耳皮膚の自浄作用が損なわれることがないので、創傷治癒が早く入院期間の短縮にもつながる。今回のMIT症例では女性が有意に多かったが、これは母集団となる症例数が多かったことと、女性患者の方が整容面を気にする傾向にあったためと思われた。

第三に、小児例でも十分手術が可能である点である。今回成人と15歳以下の小児に分けて外耳道径を側頭骨CTによって測定したところ、小児例ではMIT群とCT群で外耳道の骨部外耳道面、鼓膜面ともに有意差は認めず、外耳道が狭い小児例でも十分に内視鏡下手術が可能であることが確認された。また小児例の再穿孔はMIT群には見られなかった。

第四に、術者以外の助手や看護師などの医療スタッフや学生と、TVモニターを通じて視野を共有できる点はMIT、CTとも共通であるが、内視鏡を使用するため、顕微鏡の限られた視野と比べて、耳小骨や顔面神経などの構造物や解剖の理解が容易であるため、情報を共有でき、教育効果が非常に高いと思われた。

第五に、慢性中耳炎の基本的手術法である鼓室形成術I型に限ったMITの有用性のみではなく、今後は耳小骨形成を伴う鼓室形成術や耳小骨奇形、外傷ならびにアブミ骨手術にも適応拡大の可能性が示唆された。

一方問題点としては、内視鏡手術では単眼視となるため立体視が困難で、遠近感が難しく、左手に内視鏡とカメラ、右手に手術器具を持つという片手操作になる点である。画像を立体視できない問題に対しては、内視鏡の使用に習熟することと、解剖学的位置関係を確認しながら手術を行うことで十分克服可能である。操作性が制限される点に対しては、今回の症例では側頭骨 CT で外耳道径の比較も行ったが、外耳道が狭い症例（骨部外耳道面 3.7mm）でも支障なく内視鏡手術が可能であり、小児例に対しても可能な手術であることが確認された。片手操作になる点に対しては、慢性中耳炎症例ではそれほど出血も多くないため、大きな問題とはならなかった。また、中耳手術に共通した事項であるが、とくに MIT の症例を選択するに際しては、経外耳道的なアプローチとなるため、耳入口部を含めた軟部・骨部外耳道皮膚の多数の毛根に存在する細菌の制御が重要となるので、術前に局所の感染を制御することが再穿孔防止のために重要であると改めて認識された。

結 論

1. 慢性中耳炎の基本的な手術療法である鼓室形成術 I 型について、内視鏡手術による Minimally invasive tympanoplasty (MIT) を提案した。従来法の顕微鏡を使用し耳後部切開と外耳道後壁皮膚の剥離を行う Conventional tympanoplasty (CT) に対して、耳上部に約 1.5cm の皮膚切開のみで筋膜を採取し耳内法で行う MIT を比較検討した。

2. 過去 4 年間に鼓室形成術 I 型を施行した 80 耳のうち、MIT が 28 耳、従来の CT が 52 耳であった。MIT は 2010 年頃から CT を上回り積極的に行われている。

3. MIT と CT の間で、年齢差、性差、鼓膜穿孔の大きさなどに差は見られなかった。MIT と CT の鼓膜穿孔閉鎖と聴力改善に関しては、全体の術後成績は同等であったが、Grade IV のような鼓膜の大穿孔症例では MIT 群の優位性が認められた。

4. 術前に側頭骨 CT で外耳道径を測定した。MIT でも CT でも大きな解剖学的差異はなく、全例で内視鏡手術が可能であり、15 歳以下の小児 7 耳全例で MIT が施行可能であり、術後成績も成人例と比較して良好であった。

5. 内視鏡を耳科手術に使用することで、鼓膜か

ら中耳腔内の明るく広角での観察が可能である点、鼓膜全穿孔でも耳内法での手術が可能である点、創部が小さく手術後の皮膚切開部の問題点がなく、整容面でも優れている点で、有用な手術法であると思われる。

今後は症例数を増やし、慢性中耳炎だけでなく、真珠腫性中耳炎の遺残確認や耳小骨奇形や耳硬化症などへの内視鏡の適応拡大が期待される。

謝 辞

本研究において、統計解析のご指導いただきました社会医学講座医療統計学分野・村上義孝教授に感謝いたします。また本研究に協力を頂いた東邦大学耳鼻咽喉科大森病院教室員一同に深謝申し上げます。

最後に平成 25 年 11 月に戸張幾生奨学助成金をいただき、本研究を遂行できましたことにも感謝申し上げます。

利益相反に該当する事項はない。

本研究は、東邦大学医療センター大森病院倫理委員会にて承認を受け、行った（審査番号 26-267）。

また本研究の一部は、第 114 回日本耳鼻咽喉科学会総会（2012 年 5 月、札幌市）において口演した。

参 考 文 献

- 1) 小島博己, 濱 孝憲, 小林小百合, 山本和央, 吉田隆一, 他: 慢性中耳炎に対する耳後法 —underlay 法による鼓室形成術の手術成績. 耳展 54: 80-87, 2011.
- 2) 吉川兼人, 瀧本 勲, 石神寛通, 山田一美: 外傷性鼓膜穿孔症例の検討. 耳鼻臨床 78(増 2): 1293-1301, 1985.
- 3) 石永 一, 坂井田 寛, 竹内万彦: 当科における鼓室形成術後の聴力成績. Otol Jpn 20: 13-16, 2010.
- 4) 八木美和, 萩森伸一, 長谷川敦子, 野中隆三郎, 大城康司, 他: 当科における鼓室形成術後の聴力改善成績について. Otol Jpn 15: 219-222, 2005.
- 5) 鎌倉武史, 梶川 泰, 松代直樹, 古川雅史, 北村貴裕, 他: 慢性中耳炎に対する鼓室形成術の術後成績の検討. Otol Jpn 21: 203-206, 2011.
- 6) 清水猛史, 竹内万彦, 原田輝彦, 間島雄一, 鶴飼幸太郎, 他: 鼓室形成術の術後聴力成績. 耳鼻臨床 93: 101-106, 2000.

- 7) 奥野妙子, 野村恭也 : 外耳道の計測. 耳喉頭頸 60 : 627-632, 1988.
- 8) 枝松秀雄, 安田真美子, 小林真由美, 志村文代, 佐々木優子, 他 : 内視鏡下診療. Otol Jpn 21 : 31-35, 2010.
- 9) 小林泰輔, 伊藤広明, 小森正博, 兵頭政光 : 内視鏡下手術を行った外傷性耳小骨連鎖離断の 2 症例. 日耳鼻 116 : 1320-1325, 2013.
- 10) 欠畑誠治, 渡辺知緒, 伊藤 吏 : 内視鏡下耳科手術. 耳鼻臨床 106 : 187-199, 2013.
- 11) Edamatsu H, Yasuda M, Matsushima K, Wada K, Suda T : Endoscopic surgery and its various variations. Cholesteatoma and Ear Surgery-An update, Haruo Takahashi : Kugler Publication, Amsterdam, 2013, 191-193.

Summary

MINIMALLY INVASIVE ENDOSCOPIC TYPE I TYMPANOPLASTY FOR CHRONIC OTITIS MEDIA

Yuko Sasaki, MD

Hideo Edamatsu, MD

Department of Otolaryngology,

Omori Hospital, Toho University School of Medicine

Introduction : Minimally invasive tympanoplasty (MIT) is defined in this study as an endoscopic endaural tympanoplasty, involving only a small skin incision for procuring graft and no large incision of the posterior external auditory canal. MIT has several advantages as compared to conventional tympanoplasty (CT) carried out using a surgical microscope.

Material & Methods : We have performed type I

tympanoplasty in 80 patients with chronic otitis media from January 2008 through December 2011. The patients' backgrounds and postoperative results were compared between 28 ears treated by MIT and 52 ears operated by CT. The number of MITs gradually increased to surpass the number of CTs from the year 2010. The width of the external auditory canal was measured by preoperative CT to determine whether the 2.7-mm-wide endoscope could be used for the endaural tympanoplasty.

Results : The postoperative results in terms of the perforation closure rate, re-perforation rate, hearing improvement and operation time were similar between the cases treated by MIT and those treated by CT. The 2.7-mm-wide endoscope could be used in all cases, including all adults and all children. The endoscopic operative view was wider and clearer in MIT than in CT.

Conclusion : MIT represents an endoaural approach for the treatment of tympanic perforation, involving only a small skin incision for fascial graft procurement and is applicable even to pediatric patients. MIT is less traumatic and provides a clearer operative view, and is therefore very useful and expected to be used increasingly widely in ear surgery.

Key words : chronic otitis media, tympanoplasty type I, endoscopic ear operation, minimally invasive surgery

原稿採択 : 平成 27 年 12 月 14 日

別刷請求先 : 佐々木優子

〒143-8541 東京都大田区大森西 6-11-1

東邦大学医学部耳鼻咽喉科大森病院

Tel : 03-3762-4151 Fax : 03-3767-9866

e-mail : yuko-sasaki0114@med.toho-u.ac.jp